

Estimulación cerebral profunda en distonía primaria: primer niño operado en Uruguay

Deep brain stimulation in primary dystonia: first pediatric surgery carried out in Uruguay

Estimulação cerebral profunda na distonia primária: primeira criança operada no Uruguai

Federico Salle¹, Aurana Erman², Pablo Suárez³, Ignacio Amorín⁴, Gabriel González⁵, Humberto Prinzo⁶

Resumen

Introducción: la distonía es uno de los trastornos neurológicos del movimiento más comunes en la edad pediátrica. Frecuentemente refractario al tratamiento farmacológico, puede tener un fuerte impacto negativo en la calidad de vida del niño y sus cuidadores. Existe, entonces, especial interés en el desarrollo de nuevas herramientas terapéuticas, como la estimulación cerebral profunda. El objetivo de este trabajo es presentar el primer caso en Uruguay de un niño con distonía hereditaria aislada, confirmado genéticamente, sometido a un implante de neuroestimulador cerebral.

Caso clínico: se trata de un escolar de 11 años en quien se diagnosticó distonía hereditaria, de inicio precoz (a los 9 años), portador de la mutación DYT1. El cuadro distónico fue catalogado como grave e incapacitante. Dada su refractariedad al tratamiento médico, fue sometido a una estimulación del globo pálido interno (GPI) bilateral. La intervención quirúrgica permitió, a los tres meses de seguimiento, una mejoría de 76% en el score motor de la escala Burke Fahn Marsden Dystonia Rating Scale

(BFMDRS-M), 70% en el score de discapacidad (BFMDRS-D) y una mejoría sustancial (72%) en la calidad de vida del niño (cuestionario SF36).

Discusión: los cuadros de distonía aislada, de causa hereditaria y sin neurodegeneración o lesiones estructurales del sistema nervioso central, como el de nuestro paciente, son los que mejor responden a este tipo de intervención. La estimulación palidal es un tratamiento realizable en nuestro país, seguro y efectivo, en un grupo de niños distónicos seleccionados cuidadosamente.

Palabras clave: Distonía
Trastornos distónicos
Estimulación encefálica profunda

Summary

Introduction: dystonia is one of the most common neurological movement disorders in children. Often refractory to pharmacological treatment, it may have a profound negative impact in the quality of life of children and caretakers. Thus, the special interest in developing new therapeutic approaches, such as deep brain stimulation. The aim of this paper is to present

1. Asist. Dr. Cátedra Neurocirugía. Instituto Neurología. Hospital de Clínicas. UDELAR.

2. Ex-Prof. Adj. Dra. Cátedra Neurocirugía. Instituto Neurología. Hospital de Clínicas. UDELAR.

3. Dr. Servicio Neuropediatría. COMEPA.

4. Prof. Adj. Dr. Cátedra Neurología. Instituto de Neurología (sección Parkinson y movimientos anormales). Hospital de Clínicas. UDELAR.

5. Prof. Dr. Cátedra Neuropediatría. Instituto Neurología. CHPR. UDELAR.

6. Prof. Dr. Cátedra Neurocirugía. Instituto Neurología. Hospital de Clínicas. UDELAR.

Declaramos no tener conflicto de intereses.

Trabajo inédito.

Fecha recibido: 19 de marzo de 2019

Fecha aprobado: 6 de junio de 2019

doi: 10.31134/AP.90.4.6

the first case in Uruguay of a child who showed isolated hereditary dystonia, confirmed with genetic testing, who underwent surgical placement of a brain neurostimulating device.

Clinical case: 11 year-old boy diagnosed with early-onset (at age 9) hereditary dystonia, carrier of DYT1 mutation. The dystonic symptoms were considered severe and disabling. Given his refractoriness to medical treatment, the patient was submitted to bilateral stimulation of the globus pallidus internus (GPI). The surgical intervention, assessed at a 3 month-follow-up, led to a 76% improvement in the Burke Fahn Marsden Dystonia Rating Scale motor score (BFMDRS-M), 70% improvement in the disability score (BFMDRS-D), and substantial improvement (72%) in the child's quality of life (SF36 questionnaire).

Discussion: patients suffering from inherited isolated dystonia without neurodegeneration or structural lesions of the central nervous system, as it was the case of our patient, are the best candidates for this type of surgery. Pallidal stimulation is a feasible treatment in our country; it is safe and effective in a group of carefully selected dystonic children.

Key words: Dystonia
Dystonic disorders
Deep brain stimulation

Resumo

Introdução: a distonia é um dos distúrbios neurológicos mais comuns em crianças. Muitas vezes refratária ao tratamento farmacológico, pode ter um profundo impacto negativo na qualidade de vida de crianças e cuidadores. Porém, existe um interesse especial no desenvolvimento de novas abordagens terapêuticas, como a estimulação cerebral profunda. O objetivo deste artigo é apresentar o primeiro caso no Uruguai de uma criança que apresentou distonia hereditária isolada, confirmada com testes genéticos, e a quem inserimos um neuroestimulador cerebral.

Caso clínico: menino de 11 anos diagnosticado com distonia hereditária de início precoce (aos 9 anos de idade) portador da mutação DYT1. Os sintomas distônicos foram considerados graves e incapacitantes. Dada a sua refratariedade ao

tratamento médico, o paciente foi submetido à estimulação bilateral do globus pallidus internus (GPI). A intervenção cirúrgica, avaliada aos 3 meses de acompanhamento, levou a uma melhora de 76% no escore motor da Escala de Avaliação de Distúrbio de Burke Fahn Marsden (BFMDRS-M), melhora de 70% no escore de incapacidade (BFMDRS-D) e melhora substancial (72%) na qualidade de vida da criança (questionário SF36).

Discussão: os pacientes que sofrem de distonia isolada hereditária sem neurodegeneração ou lesões estruturais do sistema nervoso central, como foi o caso de nosso paciente, são os melhores candidatos para este tipo de cirurgia. A estimulação palidal é um tratamento viável em nosso país, e sua realização é segura e eficaz num grupo de crianças distônicas cuidadosamente selecionadas.

Palavras chave: Distonia
Distúrbios distônicos
Estimulação encefálica profunda

Introducción

La distonía es un trastorno neurológico en el cual ocurren contracciones musculares involuntarias, sostenidas y repetitivas, que resultan en movimientos o posturas anormales. Según el último consenso, las distonías se clasifican según dos ejes: 1. Características clínicas: edad de inicio, distribución corporal (focal, segmentaria, generalizada), patrón temporal y elementos asociados (distonía aislada o combinada con otros signos neurológicos). 2. Etiología: a) hereditaria, adquirida o idiopática; b) con evidencia de neurodegeneración, lesión cerebral estructural (estática) o sin evidencia de neurodegeneración o lesión⁽¹⁾.

Clásicamente se le han llamado “distonías primarias” a aquellas de causa genética o idiopática, en donde la distonía es el único signo clínico (aislada) y no hay evidencia de patología estructural del sistema nervioso (por ejemplo, DYT1, DYT 6)⁽²⁾. Las distonías combinadas (antiguamente “distonía-plus”) asocian otros movimientos anormales (por ejemplo, mioclonus- DYT11, o parkinsonismo- DYT5). Enfermedades neurodegenerativas que provocan distonía son, por ejemplo, la enfermedad de Wilson o la neurodegeneración asociada al déficit de pantotenato-kinasa (PKAN). Finalmente, las distonías adquiridas (antiguamente “secundarias”) son aquellas donde existe una causa evidente como una lesión cerebral isquémica, tumoral, infecciosa, traumática

o exposición a fármacos neurolépticos (distonía tardía). En los niños, este es el tipo más común de distonía, fundamentalmente asociado a la parálisis cerebral por encefalopatía hipóxico-isquémica o kernicterus⁽³⁾.

Si bien la distonía aislada de causa genética es una enfermedad considerada como relativamente rara, su prevalencia puede variar desde 11 hasta 300 casos cada 100.000 habitantes, dependiendo de la localización geográfica y el origen étnico de la población⁽²⁾.

La distonía en la edad pediátrica afecta negativamente el crecimiento, el desarrollo, la educación y actividad del niño, provocando discapacidad progresiva, deformaciones músculo-esqueléticas y raramente la muerte. Exceptuando el uso de toxina botulínica y levodopa en casos seleccionados, el tratamiento farmacológico es poco eficaz y muchas veces mal tolerado⁽³⁾. Por este motivo, se hace imprescindible el desarrollo de nuevas herramientas terapéuticas para poder controlar los síntomas en este grupo de pacientes.

La estimulación cerebral profunda es una opción de tratamiento bien establecida para la distonía primaria^(4,5). La misma consiste en implantar por vía estereotáctica electrodos en determinadas localizaciones en el cerebro, conectados por cables extensores, a un generador de impulsos. En Uruguay se han realizado ya 25 cirugías de implantes de neuroestimuladores cerebrales, la mayoría en adultos portadores de enfermedad de Parkinson⁽⁶⁾. Hay dos pacientes adultos operados por distonía primaria.

El objetivo de este trabajo es contribuir a difundir el conocimiento sobre una enfermedad infrecuente, de diagnóstico laborioso en sus primeras etapas, pero con un tratamiento eficaz que puede realizarse en nuestro país.

En este artículo se presenta el caso del primer niño en recibir la terapia de estimulación cerebral profunda en Uruguay. Además, es el primer caso nacional que cuenta con confirmación genética del diagnóstico.

Caso clínico

Escolar de 11 años, caucásico, de sexo masculino. Sin patología perinatal. Buen crecimiento y desarrollo. Sin antecedentes familiares de la enfermedad.

Comienza hace dos años con movimientos de torsión involuntarios en el pie izquierdo. Los movimientos anormales se extienden a ambos miembros inferiores y posteriormente al tronco. Aparece distonía en los miembros superiores en acciones específicas como la escritura. El resto del examen neurológico es normal.

El puntaje motor en la escala BFMDRS es 54/120. El puntaje de discapacidad (BFMDRS-D) es 10/30, muy limitado para las actividades básicas de la vida diaria (necesita asistencia para vestirse, alimentarse, caminar). La

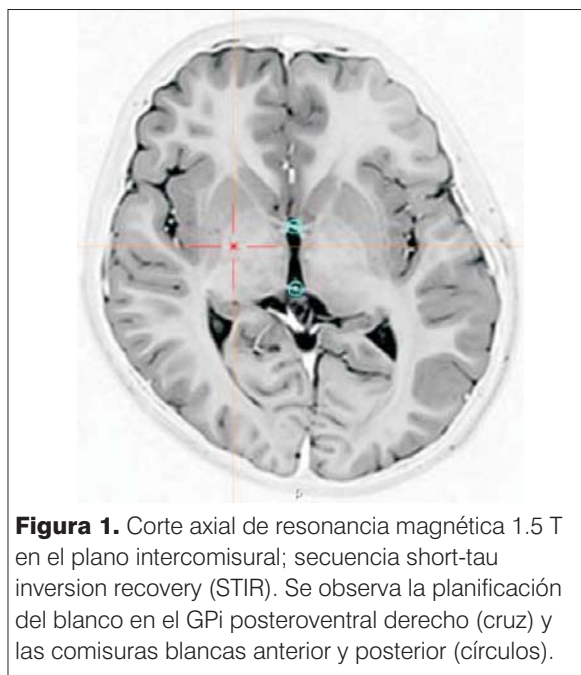


Figura 1. Corte axial de resonancia magnética 1.5 T en el plano intercomisural; secuencia short-tau inversion recovery (STIR). Se observa la planificación del blanco en el GPi posteroventral derecho (cruz) y las comisuras blancas anterior y posterior (círculos).

calidad de vida del niño se veía gravemente afectada en los dominios de salud física y de salud mental (cuestionario SF36 42/100).

Al inicio del cuadro se planteó descartar un origen psicógeno del mismo y la valoración psiquiátrica fue normal. Se estudió con resonancia magnética cerebral que también fue normal. Se realizó prueba terapéutica con levodopa que fue negativa, descartando distonía dopa-sensible. Por último, se realizó secuenciación de nueva generación de ADN genómico detectando la variante c.907_909del p. en heterocigosis en el gen TOR1A (DYT1), lo cual confirma una causa genética del cuadro. El diagnóstico fue entonces distonía primaria generalizada.

El tratamiento instituido al momento de la consulta comprendía baclofeno 50 mg/día y clonazepam 4 mg/día, con escaso efecto. Dada la severidad, refractariedad al tratamiento médico y repercusión funcional de la enfermedad, se decidió proceder a una cirugía de estimulación cerebral profunda.

Se realizó implante de electrodos tetrapolares (Medtronic 3387) en globo pálido interno (GPi) posteroventral bilateral por vía estereotáctica bajo anestesia general. La planificación de los blancos cerebrales se llevó a cabo con el software de navegación estereotáctica WinNeus® 4.0 (Nuclemed, Argentina) mediante la fusión de imágenes de tomografía computada intraoperatoria con resonancia magnética preoperatoria (figura 1).

Se utilizó confirmación neurofisiológica con microregistros cerebrales unitarios que detectaron el patrón

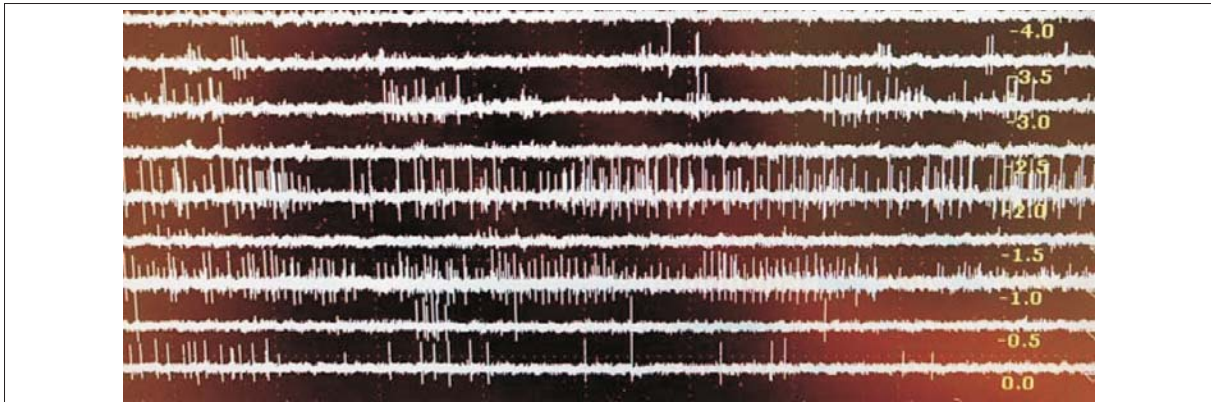


Figura 2. Se observa actividad electrofisiológica característica de las neuronas del GPI con patrón de descarga amplio e irregular entre las posiciones -3.5 y 0.0 del registro.

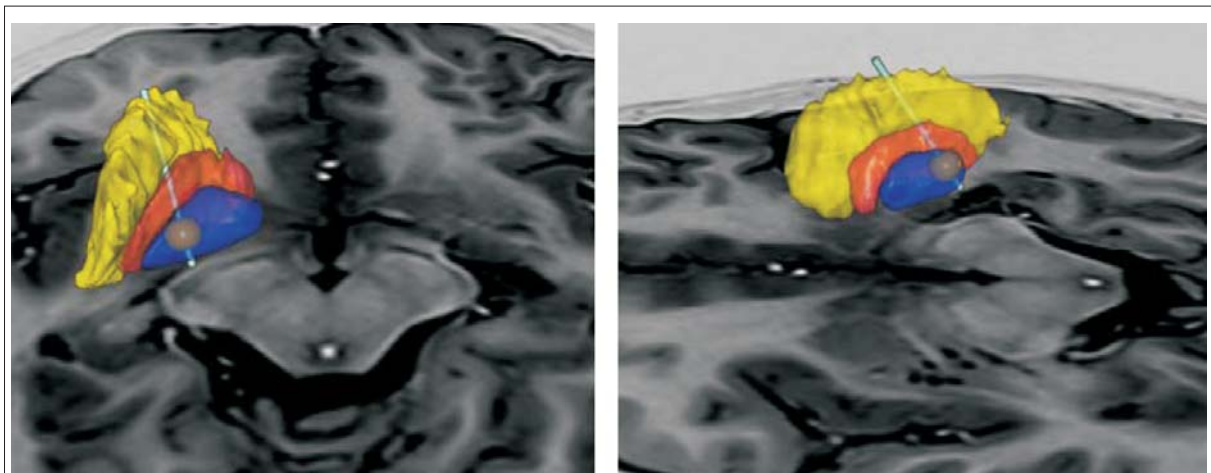


Figura 3. Se observan reconstrucciones 3D del núcleo lenticular derecho e izquierdo (GPi en azul, globo pálido externo -GPe- en anaranjado, putamen en amarillo). Los electrodos se identifican bien posicionados dentro de la parte posterior del GPi. La esfera marrón representa el volumen de tejido activado (VTA) por la estimulación eléctrica con los parámetros seleccionados.

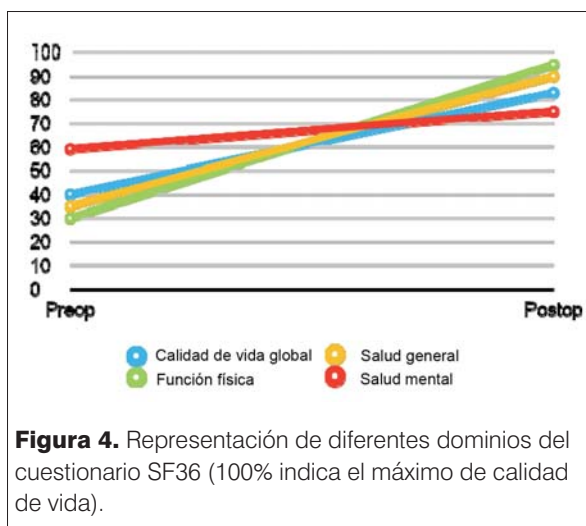
de descarga neuronal típico del globo pálido interno en las trayectorias seleccionadas (figura 2).

Se realizó, además, microestimulación intraoperatoria para estimar la posición de la cápsula interna. Una vez en posición, los electrodos se fijaron al cráneo y se conectaron por medio de extensiones a un generador de impulsos recargable (Medtronic, ACTIVA RC) que se implantó en un bolsillo subcutáneo infraclavicular.

En el posoperatorio, el paciente evolucionó sin complicaciones y fue dado de alta a domicilio al tercer día. Luego de una revisión monopolar de contactos e impedancias se inició la estimulación con corriente continua (amplitud 2 mA, frecuencia 130 Hz, ancho de pulso μ s. Se efectuó una tomografía computada de control que fue fusionada a las imágenes de resonancia con el software SureTune™ (Medtronic MN, USA) para corroborar la

posición correcta de los electrodos dentro de ambos GPi (figura 3).

Se constataron mejorías inmediatas al encender el estimulador. A menos de tres meses de la intervención, el paciente tenía una marcha casi normal e independiente, puede andar en bicicleta, remar o correr, participar de actividades sociales, entre otras cosas. El puntaje motor actual en la escala BFMDRS es 13/120 (mejoría 76%) y 3/30 en discapacidad (BFMDRS-D) (mejoría 70%). La calidad de vida evaluada por el niño en el cuestionario SF36 es ahora 83/100 (mejoría global 72%), con mejoría de hasta 92% en su función física (figura 4). Se mantiene una dosis mínima de baclofeno (5-10 mg/día) y clonazepam (1 mg/día).



Discusión

La distonía primaria que se presenta en este trabajo, conocida como DYT1 y antiguamente llamada “distonía idiopática de torsión” o “distonía de Oppenheim”, es causada por una delección de un triplete GAG en el gen TOR1A (DYT1) localizado en el cromosoma 9q34⁽⁷⁾. Este gen codifica para la proteína torsina-A, localizada en el retículo endoplasmático. La mutación del gen DYT1 provoca distonía inicialmente focal que luego suele generalizarse, como en nuestro paciente. El patrón de herencia es autosómico dominante con penetrancia variable⁽³⁾.

El tratamiento farmacológico incluye el uso de anticolinérgicos, benzodiazepinas, baclofeno oral o neurolépticos (antidopaminérgicos). Estos tratamientos son poco eficaces y poco avalados por la evidencia⁽²⁾. Por otro lado, el uso de toxina botulínica se ve limitado por el gran número de grupos musculares afectados.

La estimulación cerebral profunda (ECP) es un tratamiento seguro y eficaz para el tratamiento de la distonía primaria, avalado por un alto nivel de evidencia en adultos (clase I)^(4,5), y con efectos mantenidos en el tiempo⁽⁸⁾. Un metaanálisis reciente ha demostrado su eficacia en niños⁽⁹⁾. La tasa de complicaciones es también aceptable en este grupo etario, si bien pueden ocurrir infecciones del sitio quirúrgico en hasta 10% de los casos (la mayoría necesita la ablación completa del material implantado) y el porcentaje de revisiones quirúrgicas del sistema es elevado (la mayoría por recambios de batería)⁽¹⁰⁾.

El éxito de la intervención depende en gran medida de la causa y tipo de distonía.

Las distonías primarias responden mucho mejor a la ECP que las secundarias o adquiridas. Una revisión

sistemática de 19 estudios, incluyendo 76 niños operados por distonía de distintas causas, mostró una mejoría global de la función motora en la escala BFM de 56% en distonías primarias contra 21% en distonías secundarias⁽¹¹⁾. Otro metaanálisis reciente mostró importantes mejorías clínicas en niños con distonía primaria (78% y 70% en función motora y discapacidad respectivamente), mantenidas en el tiempo más allá de 13 meses de seguimiento⁽⁹⁾. Estas mejorías clínicas significativas se ven en pacientes no solo portadores de distonía DYT1, sino también en distonía mioclónica (DYT11) y otras formas hereditarias menos frecuentes (no-DYT1). Por este motivo, si bien el testeo genético tiene un valor pronóstico, el mismo no debe retrasar o limitar la indicación quirúrgica⁽¹²⁾.

En casos severos de parálisis cerebral distónica (PCD), el tratamiento con bombas de baclofeno intratecal ha sido avalado con un alto nivel de evidencia⁽¹³⁾. Sin embargo, la respuesta a la ECP es limitada y no muestra aún los excelentes resultados logrados con la distonía genética o idiopática. Los niveles de mejoría en la función motora son muy variables, entre 1% y 50%. La mejoría reportada en los niveles de discapacidad es aún menor (0,5%-32%)⁽¹⁴⁾. De todas maneras, la ECP podría ser considerada en casos muy discapacitantes refractarios a la medicación o a la terapia con baclofeno intratecal^(15,16). Se han comunicado resultados favorables en casos muy seleccionados, mayores de 6 años con cuadriparesia distónica sin espasticidad ni lesión palidial destructiva⁽¹⁷⁾. Probablemente, los niños con PCD sin espasticidad ni ataxia son los mejores candidatos⁽¹⁴⁾. De todas maneras, la evidencia es insuficiente y la indicación es definida por la opinión de expertos.

En cuanto a otros factores predictores de la respuesta, se ha visto que cuanto mayor es el tiempo de vida con la enfermedad, peores son los resultados⁽²⁾. El pediatra debe derivar rápidamente al niño a un centro de referencia para ser evaluado por un neuropediatra experto en movimientos anormales. La edad al momento del diagnóstico también se correlaciona en forma negativa con el resultado. Los niños de mayor edad tienden a responder mejor a largo plazo⁽²⁾. Es interesante observar que la severidad de base de la enfermedad no se correlaciona con el resultado quirúrgico en los diferentes estudios^(2,8). Tampoco la distribución corporal de la distonía, aunque sí se ha visto que los pacientes con compromiso del tronco tienen mejor pronóstico⁽²⁾. Por último, la presencia de deformidades esqueléticas fijas va en contra de una buena respuesta a la ECP^(2,10).

Nuestro paciente es portador de múltiples factores predictores de buena respuesta, como el tipo de distonía (DYT1+) con compromiso de tronco, el acceso relativa-

mente rápido a la cirugía con pocos meses de evolución de la enfermedad generalizada y sin deformidades esqueléticas fijas. Los resultados son muy satisfactorios y acordes a la literatura internacional.

Agradecimientos

Los autores agradecen la colaboración técnica en el mapeo electrofisiológico y en el procesamiento de las imágenes posoperatorias a los bioingenieros y representantes de Medtronic, Leandro Street, Nicolás Portinari, Diego Sepulveda y Azúl Quiroga.

Agradecemos especialmente el apoyo constante de la Sra. Mariana Pita, representante de QualMed Uruguay.

Referencias bibliográficas

1. **Albanese A, Bhatia K, Bressman S, DeLong M, Fahn S, Fung V, et al.** Phenomenology and classification of dystonia: a consensus update. *Mov Disord* 2013; 28(7):863-73.
2. **Albanese A, Barnes M, Bhatia K, Fernández E, Filippini G, Gasser T, et al.** A systematic review on the diagnosis and treatment of primary (idiopathic) dystonia and dystonia plus syndromes: report of an EFNS/MDS-ES Task Force. *Eur J Neurol* 2006; 13(5):433-44.
3. **Elkaim L, De Vloo P, Kalia S, Lozano A, Ibrahim G.** Deep brain stimulation for childhood dystonia: current evidence and emerging practice. *Expert Rev Neurother* 2018; 18(10):773-84.
4. **Vidailhet M, Vercueil L, Houeto J, Krystkowiak P, Benabid A, Cornu P, et al.** Bilateral deep-brain stimulation of the globus pallidus in primary generalized dystonia. *N Engl J Med* 2005; 352(5):459-67.
5. **Kupsch A, Benecke R, Müller J, Trottenberg T, Schneider G, Poewe W, et al.** Pallidal deep-brain stimulation in primary generalized or segmental dystonia. *N Engl J Med* 2006; 355(19):1978-90.
6. **Prinzo H.** Neurocirugía funcional y estereotáxica: conceptos de interés general. Montevideo: Cuadrado, 2015.
7. **Németh A.** The genetics of primary dystonias and related disorders. *Brain* 2002; 125(Pt 4):695-721.
8. **Vidailhet M, Vercueil L, Houeto J, Krystkowiak P, Lagrange C, Yelnik J, et al.** Bilateral, pallidal, deep-brain stimulation in primary generalized dystonia: a prospective 3 year follow-up study. *Lancet Neurol* 2007; 6(3):223-9.
9. **Elkaim L, Alotaibi N, Sigal A, Alotaibi H, Lipsman N, Kalia S, et al.** Deep brain stimulation for pediatric dystonia: a meta-analysis with individual participant data. *Dev Med Child Neurol* 2019; 61(1):49-56.
10. **Kaminska M, Perides S, Lumsden D, Nakou V, Selway R, Ashkan K, et al.** Complications of Deep Brain Stimulation (DBS) for dystonia in children: the challenges and 10 year experience in a large paediatric cohort. *Eur J Paediatr Neurol* 2017; 21(1):168-75.
11. **Hale A, Monsour M, Rolston J, Naftel R, Englot D.** Deep brain stimulation in pediatric dystonia: a systematic review. *Neurosurg Rev* 2018. DOI:10.1007/s10143-018-1047-9. [Epub ahead of print].
12. **Jinnah H, Alterman R, Klein C, Krauss J, Moro E, Vidailhet M, et al.** Deep brain stimulation for dystonia: a novel perspective on the value of genetic testing. *J Neural Transm (Vienna)* 2017; 124(4):417-30.
13. **Bonouvrié L, Becher J, Vles J, Vermeulen R, Buizer A.** The effect of intrathecal baclofen in dyskinetic cerebral palsy: the IDYS trial. *Ann Neurol* 2019; 86(1):79-90.
14. **Elia A, Bagella C, Ferré F, Zorzi G, Calandrella D, Romito L.** Deep brain stimulation for dystonia due to cerebral palsy: A review. *Eur J Paediatr Neurol* 2018; 22(2):308-15.
15. **Tsering D, Tochen L, Lavenstein B, Reddy S, Granader Y, Keating R, et al.** Considerations in deep brain stimulation (DBS) for pediatric secondary dystonia. *Childs Nerv Syst* 2017; 33(4):631-7.
16. **Fehlings D, Brown L, Harvey A, Himmelmann K, Lin J, Macintosh A, et al.** Pharmacological and neurosurgical interventions for managing dystonia in cerebral palsy: a systematic review. *Dev Med Child Neurol* 2018; 60(4):356-66.
17. **Wolf M, Blahak C, Saryyeva A, Schrader C, Krauss J.** Deep brain stimulation for dystonia-choreoathetosis in cerebral palsy: pallidal versus thalamic stimulation. *Parkinsonism Relat Disord* 2019. DOI: 10.1016/j.parkreldis.2019.01.029. [Epub ahead of print].

Correspondencia: Dr. Federico Salle.
Correo electrónico: federico.salle@gmail.com