

# Lesiones vasculares en pacientes pediátricos asistidos en el Centro Hospitalario Pereira Rossell. Experiencia de dos años

Vascular lesions in pediatric patients assisted at the Pereira Rossell Children Hospital. Two years experience

Lesões vasculares em pacientes pediátricos assistidos no Centro Hospitalar Pereira Rossell. Dois anos de experiência

Valeria Macadar<sup>1</sup>, Fernanda Carrau<sup>1</sup>, Irina Cawen<sup>1</sup>, Agustina Acosta<sup>2</sup>, Bernardo Berazategui<sup>3</sup>, Mariana Querejeta<sup>4</sup>, David Menoni<sup>5</sup>, Andrés García Bayce<sup>6</sup>, Mariela Álvarez<sup>7</sup>

## Resumen

**Introducción:** las lesiones vasculares son un grupo heterogéneo de enfermedades que se distinguen por su presentación clínica, su evolución y su pronóstico. Es fundamental su correcto diagnóstico y clasificación con vistas a su seguimiento y tratamiento. Este estudio aporta datos epidemiológicos recabados en la Unidad de estudio y seguimiento de lesiones vasculares (UESLV) del Centro Hospitalario Pereira Rossell con el fin de aportar a los datos de Uruguay sobre estas lesiones, ya que hasta la fecha no hay estudios de éstas.

**Objetivo:** describir el número de casos nuevos así como clasificar el tipo de lesión vascular que presentaron los niños asistidos en la UESLV del Centro Hospitalario Pereira Rossell durante el período comprendido entre mayo de 2015 y abril de 2017.

**Metodología:** estudio observacional, descriptivo y transversal de los menores de 15 años con lesiones

vasculares asistidos entre el 1º de mayo de 2015 y el 30 de abril de 2017 en la policlínica antes referida.

**Resultados:** a 167 pacientes se les diagnosticó una lesión vascular. De estos, 83 presentaban tumores vasculares, 77 malformaciones vasculares, seis presentaban lesiones formando parte de un síndrome y un paciente presentaba una lesión vascular aún no clasificable.

**Palabras clave:** Lesiones del sistema vascular  
Neoplasias vasculares  
Malformaciones vasculares  
Hemangioma

## Summary

**Introduction:** vascular lesions are a heterogeneous group of diseases that vary in their clinical presentation, evolution and prognosis.

Their accurate diagnosis and classification are key in

1. Residente. Cátedra Dermatología. Facultad de Medicina. UDELAR.

2. Dermatóloga. Asistente Cátedra Dermatología. Facultad de Medicina. UDELAR.

3. Cirujano Pediatra. Asistente Cátedra Cirugía Pediátrica. CHPR. Facultad de Medicina. UDELAR.

4. Dermatóloga. Ex Asistente Cátedra Dermatología. Unidad Dermatología Pediátrica. CHPR.

5. Cirujano Pediatra. Ex Asistente Cátedra Cirugía Pediátrica. CHPR.

6. Prof. Agdo. Imagenología Pediátrica. CHPR.

7. Dermatóloga. Prof. Adj. Cátedra Dermatología. Facultad de Medicina. UDELAR. Directora Unidad Dermatología Pediátrica. CHPR.

Cátedra Dermatología. Unidad Dermatología Pediátrica. CHPR.

El trabajo no ha sido sometido antes o simultáneamente a consideración de otras publicaciones.

Trabajo inédito.

Declaramos no tener conflictos de intereses.

Fecha recibido: 11 de marzo de 2019

Fecha aprobado: 17 de mayo de 2019

doi: 10.31134/AP.90.3.4

terms of follow-up and treatment. This study provides epidemiological data collected at the Vascular Lesion Study and Follow-Up Center of the Pereira Rossell Children Hospital (UESLV) and have the purpose of contributing to Uruguay's data collection regarding these lesions, since Uruguay does not have studies on them.

**Objective:** to describe the number of new cases and to classify the type of vascular lesion presented in children assisted at the UESLV of the Pereira Rossell Children Hospital between May 2015 and April 2017.

**Methodology:** observational, descriptive and transversal study performed on children under 15 years of age who showed vascular lesions between May 1, 2015 and April 30, 2017.

**Results:** a total of 167 patients were diagnosed with vascular lesions, 83 had vascular tumors, 77 vascular malformations, 6 presented lesions as part of a syndrome and one patient had a vascular lesion not yet classified.

**Key words:** Vascular system injuries lesions  
Vascular neoplasms  
Vascular malformations  
Hemangioma

## Resumo

**Introdução:** as lesões vasculares são um grupo heterogêneo de doenças que se distinguem pela sua apresentação clínica, evolução e prognóstico. O correto diagnóstico e classificação é fundamental, com vista ao monitoramento e tratamento. Este estudo fornece dados epidemiológicos coletados na Unidade de Estudo e Monitoramento de Lesões Vasculares (UESLV) do Centro Hospitalar Pereira Rossell, a fim de contribuir com dados do Uruguai sobre essas lesões, uma vez que não há estudos até o momento.

**Objetivo:** descrever o número de casos novos e classificar o tipo de lesão vascular apresentada pelas crianças atendidas na Unidade de Estudo e Monitoramento de Lesões Vasculares do Centro Hospitalar Pereira Rossell no período de maio de 2015 a abril de 2017.

**Metodologia:** estudo observacional, descritivo e transversal de crianças menores de 15 anos com

lesões vasculares atendidas entre 1 de maio de 2015 e 30 de abril de 2017 na Unidade acima referida.

**Resultados:** uma lesão vascular foi diagnosticada em 167 pacientes. Destes, 83 tinham tumores vasculares, 77 malformações vasculares, 6 tinham lesões que faziam parte de uma síndrome, e um paciente tinha uma lesão vascular que ainda não era classificável.

**Palavras chave:** Lesões do sistema vascular  
Neoplasias vasculares  
Malformações vasculares  
Hemangioma

## Introducción

Las lesiones vasculares son un grupo de desórdenes del crecimiento de los vasos sanguíneos.

Estas han sido poco comprendidas y muchas veces confundidas debido a la falta de una nomenclatura común entre las diversas especialidades médicas-quirúrgicas.

En 1992 se fundó la Sociedad Internacional para el Estudio de Anomalías Vasculares (ISSVA) y en 1996 se las clasificó en tumores vasculares (hemangiomas y otros) y malformaciones vasculares (capilar, linfática, venosa, arterio-venosa o una combinación de las mismas).

Actualmente las lesiones vasculares se clasifican en tres categorías según la ISSVA: los tumores vasculares, las malformaciones vasculares y un grupo aún no clasificable.

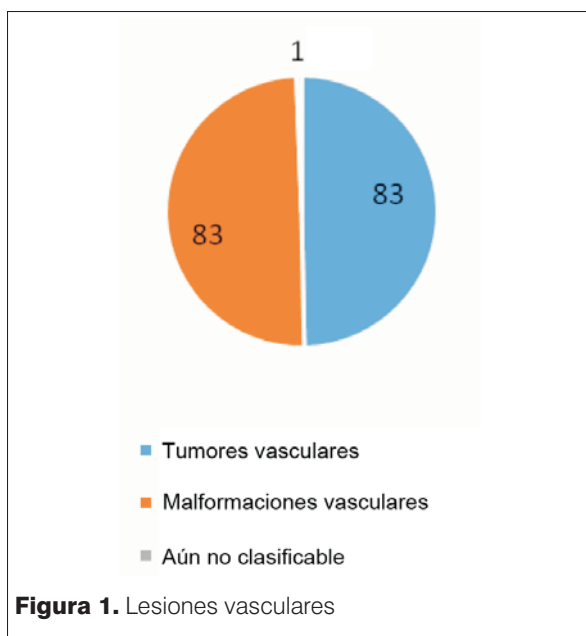
Los tumores vasculares se subdividen en benignos, localmente agresivos o border, y malignos<sup>(1)</sup>.

Destacamos por frecuencia, entre los tumores vasculares, el hemangioma infantil (HI), tumor benigno más frecuente en la infancia<sup>(2,3)</sup>.

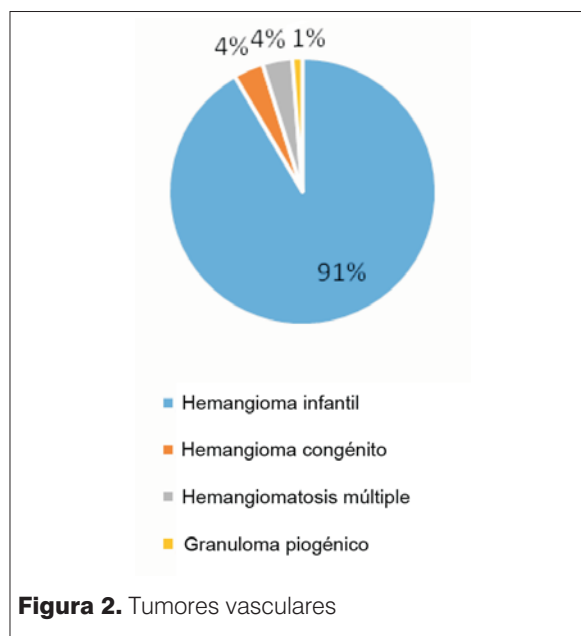
En la mayoría de los casos los HI son de bajo riesgo e involucionan espontáneamente sin secuelas, por lo que no requieren ningún tratamiento, siendo su seguimiento por pediatra o dermatólogo. Sin embargo, en algunas localizaciones o en caso de HI complicados (ulceración, sangrado, infección), un tratamiento resulta indispensable para limitar el crecimiento, evitar complicaciones y acelerar su involución.

Existen otros tumores vasculares benignos menos frecuentes dentro de los cuales destacamos el granuloma piogénico, los hemangiomas congénitos, el angioma tufted, entre otros.

Las malformaciones vasculares se clasifican, según la ISSVA, en simples, combinadas, de vasos mayores con nombre propio y asociadas a otras anomalías. A su



**Figura 1.** Lesiones vasculares



**Figura 2.** Tumores vasculares

vez, las simples se subdividen en capilares, venosas, linfáticas, arterio-venosas. Las combinadas o mixtas se subdividen, según los vasos implicados, en vena-capilar, capilar-linfático-vena, capilar-arterio-venosa, etcétera<sup>(1)</sup>. La posible asociación a otras anomalías las convierte a veces en el marcador cutáneo de un síndrome complejo.

El objetivo de este estudio fue conocer datos epidemiológicos de los pacientes referidos a una unidad de trabajo multidisciplinario enfocado en las anomalías vasculares.

El beneficio de la creación de esta unidad incluye el diagnóstico preciso y seguimiento especialmente de entidades poco frecuentes así como el tratamiento de manera integral de los pacientes.

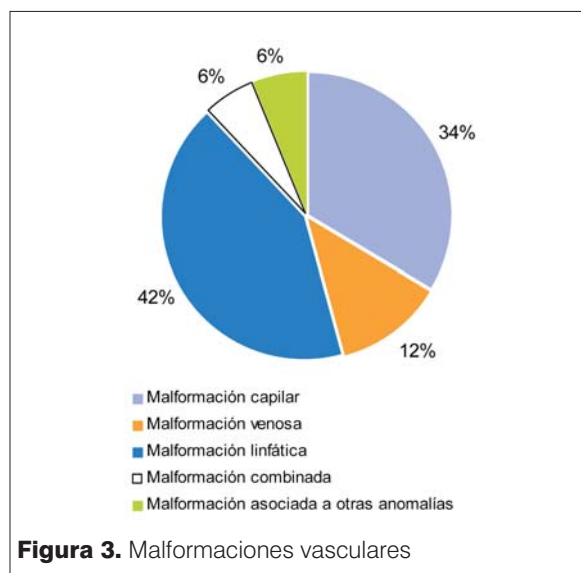
## Objetivos

Describir el número de casos de los niños asistidos en la Unidad de estudio y seguimiento de lesiones vasculares (UESLV) del Centro Hospitalario Pereira Rossell (CHPR).

Clasificar el tipo de lesión vascular según la ISSVA de niños asistidos en la UESLV del CHPR.

## Metodología

Se realizó un estudio observacional, descriptivo de corte transversal, incluyendo los menores de 15 años que fueron referidos a la UESLV del CHPR, usuarios del sector público (ASSE) y del sector privado en el período comprendido entre el 1º de mayo de 2015 y el 30 de abril de 2017.



**Figura 3.** Malformaciones vasculares

La UESLV está conformada por médicos dermatólogos, imagenólogos, cirujano general y vascular. Fue creada en mayo 2015 como unidad de trabajo interdisciplinario, constituyendo un grupo estable de referencia nacional.

Se realizó en todos los casos una anamnesis completa, examen físico, registro iconográfico de las lesiones, ecografía Doppler y en los casos pertinentes paraclínica e imagenología complementaria de las lesiones vasculares.

El diagnóstico del tipo de lesión vascular se basó en la clasificación de la International Society for the Study of Vascular Anomalies.

Los datos obtenidos fueron volcados a una planilla Excel y posteriormente analizados en el paquete estadístico STATA v13.

## Resultados

Se valoraron 177 pacientes. Diez pacientes fueron excluidos por estar fuera del rango etario (mayor a 15 años) o no tener diagnóstico de lesión vascular; 167 pacientes presentaban una lesión vascular. De estos, 49 tenían el diagnóstico previo a la formación de la UESLV.

Se presentaron 57 nuevos casos de lesiones vasculares durante el período 1° de mayo de 2015 al 30 de abril de 2016 y durante el período 1° de mayo de 2016 al 30 de abril de 2017 se diagnosticaron 61 nuevos casos.

Según el sexo, 60% (101) fueron niñas y 40% niños.

Los tumores vasculares comprendieron el 49,7% (83) de las lesiones vasculares valoradas en la policlínica de referencia y las malformaciones vasculares el 49,7% (83). El 0,6% (1) correspondió a una lesión aún no clasificable (angioqueratoma).

En cuanto al sexo, el 73% (61) de los tumores vasculares se presentaron en niñas y las malformaciones vasculares se presentaron en 48% (40) en niñas y 52% (43) en niños.

Según el grupo etario encontramos que los pacientes con tumores vasculares al ser captados por el grupo de estudio tenían una media de 8,9 meses y la mediana era de cuatro meses. Si solo valoramos los HI en etapa proliferativa la media era de cinco meses y la mediana de cuatro meses.

Mientras que la edad de los pacientes con malformaciones vasculares varía desde los 2 días de vida hasta los 14 años con una media de 2 años 8 meses, mediana de 1 año 5 meses.

Dentro de los tumores vasculares el HI representó el 91,6% (76), la hemangiomatosis múltiple el 3,6% (3), el hemangioma congénito el 3,6% (3) y el granuloma piogénico el 1,2% (1).

En nuestro estudio los HI superficiales representaban el 85% (57), los profundos 8% (6) y los mixtos 17% (13).

El 58% (44) se localizaron en cabeza y cuello, 21% (16) en tronco, 20% (15) en miembros y el 1% (1) en genitales.

Según la etapa evolutiva, el 83% (63) se encontraba en etapa proliferativa, 4% (3) en etapa estable y 13% (10) en etapa involutiva.

Las malformaciones vasculares incluidas son malformaciones linfáticas 45% (35), capilares 38% (29), venosas 10% (8), arterio-venosas 5% (4) y combinadas como veno-linfática 1% (1).

Las malformaciones vasculares asociadas a otras anomalías constituyendo síndromes, como el síndrome de Klippel Trenaunay, se diagnosticó en 3 pacientes (1,7%), el síndrome de Struge Weber en 1 paciente (0,6%), al igual que el síndrome de Parkes Weber (1,7%) y el *sinus pericranii* (1,7%).

Un paciente (0,6%) presentaba una lesión aún no clasificable, como lo es el angioqueratoma.

## Discusión

La clasificación correcta de las lesiones vasculares es fundamental para arribar a un correcto diagnóstico, seguimiento y eventual tratamiento. El estudio realizado, si bien tiene como objetivo principal el análisis epidemiológico de las lesiones vasculares que acuden a la UESLV, también colabora con el conocimiento de las lesiones vasculares en sí mismas.

En cuanto a la clasificación general, tanto las malformaciones vasculares como los tumores representaron el 49,7%, siendo el 0,6% una lesión no clasificable. Este porcentaje no coincide con lo reportado en la bibliografía, donde las malformaciones vasculares son diez veces menos frecuentes que los tumores vasculares<sup>(4)</sup>.

Creemos que estos datos obtenidos se deben a que previo a la formación de la unidad de trabajo interdisciplinario los pacientes eran asistidos en una policlínica de intervencionismo a cargo de un cirujano pediátrico e imagenólogo, donde se trataba principalmente a pacientes con malformaciones linfáticas, los cuales fueron incluidos en la nueva unidad de asistencia interdisciplinaria. Además, los principales tumores vasculares (HI) no complicados (sin ulceración, sangrado, infección, compromiso funcional o estético) no se derivan a esta policlínica, mientras que las malformaciones vasculares muchas veces requieren valoración por un equipo multidisciplinario para su diagnóstico, seguimiento y tratamiento, lo que creemos que hace más frecuente estas lesiones en la consulta de esta policlínica.

En nuestro estudio el HI fue el tumor vascular más frecuente (91%). El HI generalmente no está presente al nacimiento y evoluciona clínicamente en tres fases: proliferativa (comienza en el correr del primer mes de vida hasta los 6-9 meses, se manifiesta como una pápula/placa eritematosa intensa). Luego comienza la etapa de estabilización hasta el año de vida, donde detiene su crecimiento y cambia su coloración (eritema pálido-violáceo). Y, por último, la fase de involución que inicia entre los 12 y 18 meses hasta desaparecer totalmente o dejar una lesión residual. La involución se da hasta los 5-8 años aproximadamente<sup>(2-4)</sup>.

Si relacionamos el sexo con el tipo de lesión vascular vemos que los tumores vasculares son más frecuentes en

el sexo femenino ( $p < 0,001$ ). Aproximadamente tres cuartas partes (71%) de los HI ocurrieron en niñas, lo que coincide con lo reportado en la literatura<sup>(2,3)</sup>.

Al igual que lo reportado en la bibliografía los HI se topografiaron más frecuentemente en cabeza y cuello (58%)<sup>(2-4)</sup>. Si se encuentra en la cara y es extenso o segmentario hay que tener en cuenta que puede formar parte del síndrome de PHACES (anomalía de fosa posterior, HI segmentario en cara, anomalías cardiovascular, ocular y esternal) o síndrome LUMBAR si está en sector lumbar (HI lumbar segmentario, anormalidades óseas, anorrectales, renales y disrafismos), por lo que en estos casos hay que realizar una valoración exhaustiva de los mismos<sup>(5,6)</sup>.

Dentro de estas malformaciones vasculares, las malformaciones linfáticas (ML) fueron la patología más frecuentemente encontrada (45%). La ML pueden ser macroquísticas, microquísticas o mixtas. Las lesiones microquísticas generalmente se topografían en mucosas y se ven clínicamente como múltiples vesículas traslúcidas de contenido viscoso. Las macroquísticas se presentan como masas de consistencia blanda, aspecto traslúcido y gran tamaño que se encuentran bajo una piel de aspecto normal. Las localizaciones más comunes son cuello y axilas. En el diagnóstico de estas lesiones la ecografía es diagnóstica<sup>(7,8)</sup>.

El porcentaje mayor de ML (45%) respecto a las capilares (38%) encontradas en nuestro estudio no coincide con los datos de la literatura internacional<sup>(4,7)</sup> ni reflejan la realidad de la consulta general. Creemos que se debe en parte a que es una unidad de referencia de lesiones vasculares complejas, por lo cual muchas de las malformaciones capilares aisladas y no complejas no son derivadas a esta unidad, ya que la malformación vascular más frecuente, la mancha salmón (malformación capilar) es fácilmente reconocida por los neonatólogos y pediatras, por lo cual no es derivada para valoración por dermatólogo y mucho menos por la UESLV.

Destacamos que las malformaciones capilares más frecuentes son la mancha salmón (MS) seguida por la mancha en vino de Oporto (MVO). La MS se presenta clínicamente como máculas de coloración rosada, confluentes o no, presentes siempre desde el nacimiento, que aparecen en la línea media de la cabeza. Las MVO se presentan como una mácula eritematosa, de color homogéneo, de bordes geográficos, localizadas generalmente en la cara de forma unilateral, en la evolución crece de forma proporcional al crecimiento del niño y su color va variando a tonos de azul-violáceo, adquiriendo un aspecto en empedrado<sup>(7,9)</sup>.

Las malformaciones capilares que son grandes, múltiples, extensas o segmentarias deben ser evaluadas para descartar anomalías asociadas (sobrecrecimiento de te-

jido blando/óseo, malformación capilar-arteriovenosa, síndrome de Sturge-Weber [SSW], entre otros).

En nuestro estudio se presentó un caso de SSW, tres casos de Klippel Trenaunay (SKT) y un Parkes Weber. El SSW se caracteriza por MVO facial, glaucoma y afectación leptomeníngea. El SKT se define por una tríada clásica de malformación vascular capilar, malformación vascular venosa con o sin malformación vascular linfática asociada a hipertrofia de tejidos blandos u ósea de una extremidad (generalmente miembro inferior)<sup>(7,10,11)</sup>. El síndrome de Parkes Weber se presenta con hipertrofia de una extremidad, la presencia de una malformación arterio-venosa y de una malformación capilar segmentaria que conducen progresivamente a un gigantismo monomélico. Aparece en el nacimiento y afecta generalmente el miembro inferior<sup>(7)</sup>.

En cuanto a las malformaciones venosas (MV), presentes en un 10% en nuestro estudio, se presentan clínicamente como lesiones de color violáceo si son superficiales o azul-verdoso, o incluso imperceptible si son profundas. Son lesiones blandas, compresibles, no pulsátiles. La realización de la maniobra de Valsalva muestra claramente un aumento del volumen. En estas lesiones es necesario confirmar el diagnóstico por eco Doppler<sup>(12-19)</sup>.

Nuestro estudio no permite comparar la edad de captación o diagnóstico de los tumores vasculares, ya que los HI de menor tamaño o sin complicaciones son diagnosticados y de manejo del neonatólogo, pediatra tratante o dermatólogo, sin requerir otra interconsulta, mientras que los que suponen un desafío diagnóstico o terapéutico son derivados a la UESLV.

## Conclusiones

El estudio de las lesiones vasculares es difícil porque muchas se parecen clínicamente. Cuando se presentan dudas diagnósticas, éstas deberían ser valoradas por especialistas para su estudio, seguimiento y tratamiento.

Este trabajo es el puntapié inicial para conocer datos epidemiológicos de las lesiones vasculares y permitirá seguir avanzando en el conocimiento de la incidencia y prevalencia de las lesiones vasculares a nivel nacional.

La unidad que se formó tiene como beneficio ser un grupo estable de referencia nacional en pro al correcto diagnóstico y clasificación de las lesiones vasculares, ya que de esto depende su evolución y eventual tratamiento.

## Referencias bibliográficas

1. **International Society for the Study of Vascular Anomalies.** ISSVA classification for vascular anomalies (approved at the 20th ISSVA Workshop, Melbourne, April 2014, last version May 2018). Melbourne: ISSVA, 2018. Disponible

- en: <https://www.issva.org/classification>. [Consulta: 30 de abril de 2017].
2. **Baselga T, Bernabéu J, van Esso D, Febrer M, Carrasco S, de Lucas R, et al.** Consenso español sobre el hemangioma infantil. *An Pediatr (Barc)* 2016; 85(5):256-65.
  3. **Lee K, Bercovitch L.** Update on infantile hemangiomas. *Semin Perinatol* 2013; 37(1):49-58.
  4. **Greene A, Liu A, Mulliken J, Chalache K, Fishman S.** Vascular anomalies in 5,621 patients: guidelines for referral. *J Pediatr Surg* 2011; 46(9):1784-9.
  5. **Garzon M, Epstein L, Heyer G, Frommelt P, Orbach D, Baylis A, et al.** PHACE syndrome: consensus-derived diagnosis and care recommendations. *J Pediatr* 2016; 178:24-33.e2.
  6. **Metry D, Heyer G, Hess C, Garzon M, Haggstrom A, Frommelt P, et al.** Consensus Statement on Diagnostic Criteria for PHACE Syndrome. *Pediatrics* 2009; 124(5):1447-56.
  7. **Redondo P.** Malformaciones vasculares (I): concepto, clasificación, fisiopatogenia y manifestaciones clínicas. *Actas Dermo-Sifiliogr* 2007; 98(3):141-58.
  8. **Elluru R, Balakrishnan K, Padua H.** Lymphatic malformations: diagnosis and management. *Semin Pediatr Surg* 2014; 23(4):178-85.
  9. **Monteagudo B, Labandeira J, Acevedo A, Cabanillas M, León E, Fernández R, et al.** Mancha salmón: estudio descriptivo. *Actas Dermo-Sifiliogr* 2011; 102(1):24-7.
  10. **Gimeno P, Pérez P, López J, Ulecia M, Galeano R, Galeano N, et al.** Síndrome de Klippel-Trenaunay: a propósito de tres nuevas observaciones. *An Esp Pediatr* 2000; 53(4):350-4.
  11. **Garzon M, Huang J, Enjolras O, Frieden I.** Vascular malformations. Part II: associated syndromes. *J Am Acad Dermatol* 2007; 56(4):541-64.
  12. **Redondo P, Aguado L.** Actualización en malformaciones venosas. *An Sist Sanit Navar* 2010; 33(3):297-308.
  13. **Redondo P, Aguado L, Martínez Cuesta A.** Diagnosis and management of extensive vascular malformations of the lower limb: part II. Systemic repercussions [corrected], diagnosis, and treatment. *J Am Acad Dermatol* 2011; 65(5):909-23.
  14. **Elluru R.** Cutaneous vascular lesions. *Facial Plast Surg Clin North Am* 2013; 21(1):111-26.
  15. **Haggstrom A, Drolet B, Baselga E, Chamlin S, Garzon M, Horii K, et al.** Prospective study of infantile hemangiomas: demographic, prenatal, and perinatal characteristics. *J Pediatr* 2007; 150(3):291-4.
  16. **Colbert S, Seager L, Haider F, Evans B, Anand R, Brennan P.** Lymphatic malformations of the head and neck-current concepts in management. *Br J Oral Maxillofac Surg* 2013; 51(2):98-102.
  17. **del Boz J, Serrano M, Vera A.** Cutis marmorata telangiectásica congénita: revisión de 33 casos. *An Pediatr (Barc)* 2008; 69(6):557-64.
  18. **Gómez E, Vera A, Martínez L.** Malformaciones vasculares cutáneas. *Piel* 2010; 25(10):572-9.
  19. **Dutkiewicz A, Ezzedine K, Mazereeuw Hautier J, Lacour J, Barbarot S, Vabres P, et al.** A prospective study of risk for Sturge-Weber syndrome in children with upper facial port-wine stain. *J Am Acad Dermatol* 2015; 72(3):473-80.

**Correspondencia:** Dra. Valeria Macadar.  
Correo electrónico: [valeriamacadar@hotmail.com](mailto:valeriamacadar@hotmail.com)

---

Todos los autores declaran haber colaborado en forma significativa. Valeria Macadar ORCID: 0000-0001-7996-9735, Fernanda Carrau ORCID: 0000-0001-8847-4734, Irina Cawen ORCID: 0000-0001-5371-5577, Ma. Agustina Acosta ORCID: 0000-0002-5019-649X, Bernardo Berazategui ORCID: 0000-0001-9377-8572, Marianela Querejeta ORCID: 0000-0002-0296-8109, David Menoni ORCID: 0000-0001-9334-7238, Andrés García Bayce ORCID: 0000-0001-9115-4790, Mariela Álvarez ORCID: 0000-0003-4963-3362.

---