

Miocardiopatía arritmogénica del ventrículo derecho en pediatría

Arrhythmogenic right ventricular cardiomyopathy in pediatrics

Cardiomiopatia arritmogênica do ventrículo direito em pacientes pediátricos

Joaquín Pérez¹, Lucía Mauren², Bettina Pérez³, Silvia Koziol⁴, Carina Ferreira⁵, Maite Arana⁶, Anabella Santoro⁷, Diego Abdala⁸

Resumen

Introducción: la clasificación clásica de las miocardiopatías incluye la hipertrófica, dilatada, restrictiva y no compactada. La miocardiopatía arritmogénica del ventrículo derecho (MAVD) es una variedad hereditaria, infiltrativa, con sustitución progresiva de miocardio ventricular por tejido fibroadiposo que afecta principalmente al ventrículo derecho. Si bien los síntomas son infrecuentes en la edad pediátrica, estos pacientes presentan más episodios de muerte súbita (MS) que los adultos.

Caso clínico: paciente de 12 años, de sexo masculino, portador de miocardiopatía que se manifiesta por arritmia ventricular a los siete años de vida (extrasístoles y taquicardia ventricular no sostenida). La paraclínica realizada fue compatible con MAVD, por lo que se decide realizar un estudio electrofisiológico con ablación. El procedimiento logró una leve mejoría transitoria. Sin embargo no se logró eliminar la arritmia, por lo que se implantó un

desfibrilador automático. Éste no ha presentado descargas en dos años de evolución.

Discusión: para el diagnóstico de nuestro paciente se utilizaron los criterios establecidos por la Task Force 2010. El diagnóstico imagenológico está basado en la demostración de alteraciones morfológicas (aneurismas) o alteraciones funcionales (aquinesia, disquinesia o asincronía de la pared), que traducen la sustitución fibroadiposa del miocardio. La presentación de arritmias de origen en el ventrículo derecho de difícil manejo farmacológico determinaron la ablación y luego la colocación de un desfibrilador.

Conclusiones: se trata de una patología infrecuente pero de muy mal pronóstico por la severidad de las arritmias que se desencadenan en la evolución. El tratamiento de mayor efectividad es la colocación de un cardiodesfibrilador.

Palabras clave: Displasia ventricular derecha
aritmogénica
Pediatría

1. Residente Pediatría. Facultad de Medicina. UDELAR.

2. Pediatra. Prof. Adj. Clínica Pediátrica "B". Facultad de Medicina. UDELAR.

3. Pediatra. Facultad de Medicina. UDELAR.

4. Pediatra. Asistente Clínica Pediátrica "C". Facultad de Medicina. UDELAR.

5. Pediatra. Facultad de Medicina. UDELAR.

6. Pediatra. Prof. Adj. Clínica Pediátrica "C". Facultad de Medicina. UDELAR.

7. Pediatra. Prof. Agda. Clínica Pediátrica "C". Facultad de Medicina. UDELAR.

8. Cardiólogo Pediatra. Prof. Adj. Clínica Pediátrica "B". Facultad de Medicina. UDELAR.

Centro Hospitalario del Norte Gustavo Saint Bois.

Trabajo inédito.

Declaramos no tener conflicto de intereses.

Este artículo ha sido aprobado unánimemente por el Comité Editorial.

Fecha recibido: 3 abril 2020

Fecha aprobado: 31 julio 2020

doi: 10.31134/AP.91.4.6

Summary

Introduction: the classical cardiomyopathy phenotypic classification includes hypertrophic, dilated, restrictive and non-compacted types. Arrhythmogenic Right Ventricle Cardiomyopathy (ARVC) is a hereditary, infiltrative variety that causes the progressive replacement of ventricular myocardium with fibroadipose tissue that mainly affects the right ventricle.¹⁻²⁻³ Although the onset of symptoms is uncommon in children, they seem to show more sudden death episodes than adults.

Clinical case: 12 year-old male, with arrhythmogenic right ventricle cardiomyopathy (ARVC), showing ventricular arrhythmia at 7 years of age, (extrasystoles and unsustained ventricular tachycardia). Further studies confirmed electrical abnormality, so we performed an electrophysiological study with ablation. The procedure resulted in a slight temporary improvement, however, but the arrhythmia was not completely eliminated. This maintained the risk of sudden death, so we implanted a portable cardioresfibrilador, which did not record discharges since then.

Discussion. for this patient's diagnosis we used the criteria set by Task Force 2010.⁴ The imaging diagnosis was based on the demonstration of morphological (aneurysms) or functional alterations; akinesia, dyskinesia or asynchrony of the wall, which show myocardium fibrofatty substitution.³ Recurring right ventricle arrhythmias, despite intense pharmacological treatment, led to a radiofrequency myocardium ablation and later to the placement of an implantable cardioresfibrilador.

Conclusions: it is a rare pathology with extremely poor prognosis due to the severe and uncontrollable arrhythmias triggered by the altered myocardium tissue. The most effective treatment is the placement of a cardioresfibrilador.

Key words: Arrhythmogenic right ventricular dysplasia
Pediatrics

Resumo

Introdução: a classificação fenotípica clássica da cardiomiopatia inclui os tipos hipertrófico, dilatado, restritivo e não compactado. A cardiomiopatia arritmogênica do ventrículo direito (CAVD) é uma variedade hereditária infiltrativa que causa a substituição progressiva do miocárdio ventricular por tecido fibro-gorduroso que afeta principalmente o ventrículo direito. Embora o início dos sintomas seja incomum em crianças, elas parecem apresentar mais episódios de morte súbita do que adultos.

Caso clínico: menino de 12 anos, com cardiomiopatia arritmogênica de ventrículo direito (CAVD), apresentou arritmia ventricular aos 7 anos de idade (extrassístoles e taquicardia ventricular não sustentada). Novos estudos confirmaram anormalidade elétrica, por isso realizamos um estudo eletrofisiológico com ablação. O procedimento resultou numa ligeira melhora temporária, porém, a arritmia não foi completamente eliminada. Isso manteve o risco de morte súbita, por isso implantamos um cardioresfibrilador portátil, que desde então não tem registrado descargas.

Discussão: para o diagnóstico do paciente, utilizamos os critérios estabelecidos pela Força-Tarefa 2010. O diagnóstico imagenológico foi baseado na demonstração de alterações morfológicas (aneurismas) ou funcionais; acinesia, discinesia ou assincronia da parede, que mostraram substituição fibrogordurosa do miocárdio. As arritmias de ventrículo direito recorrentes, apesar do intenso tratamento farmacológico, levaram à ablação do miocárdio por radiofrequência e, posteriormente, à colocação dum cardioresfibrilador implantável.

Conclusões: a CAVD é uma patologia rara de prognóstico extremamente ruim devido às arritmias graves e incontroláveis desencadeadas pelo tecido miocárdico alterado. O tratamento mais eficaz é a colocação de cardioresfibrilador.

Palavras chave: Displasia arritmogênica ventricular
direita
Pediatría

Introducción

Las miocardiopatías constituyen un grupo de enfermedades que se presentan con alteraciones en el miocardio ventricular que no pueden ser explicadas por una sobrecarga anormal o malformación congénita. Corresponden a alteraciones en la circulación coronaria, taquiarritmias crónicas, exposición a toxinas, infecciones o a desórdenes subyacentes. La clasificación fenotípica clásica incluye las formas hipertrófica, dilatada, restrictiva y no compactada. Una categoría mixta surge del solapamiento de todas las anteriores⁽¹⁾.

La miocardiopatía arritmogénica del ventrículo derecho (MAVD) es una variedad hereditaria, infiltrativa, con sustitución progresiva de miocardio ventricular por tejido fibroadiposo, afectando principalmente el ventrículo derecho, aunque puede comprometer también al ventrículo izquierdo. La pérdida progresiva de miocardio específico determina la aparición de arritmias ventriculares y un aumento del riesgo de fibrilación ventricular y muerte súbita (MS)⁽²⁾. Es una patología de herencia autosómica dominante con penetrancia incompleta y expresividad variable⁽³⁾.

La MAVD tiene una incidencia mayor en varones (2,4:1)⁽²⁾. Los síntomas habitualmente se presentan entre la segunda y quinta década de la vida: palpitations, dolor precordial, síncope, y MS. Ésta puede ser la manifestación inicial de la enfermedad, sobre todo en aquellos que realizan actividad física. Lo más característico es la taquicardia ventricular, sostenida o no, con imagen de bloqueo de rama izquierda. La aparición de síntomas en la edad pediátrica es infrecuente⁽⁴⁾. Debe sospecharse sistemáticamente en pacientes con arritmias ventriculares originadas en el ventrículo derecho, especialmente si se acompaña de disfunción ventricular. Los niños presentan más episodios de MS, mientras que los adultos son más propensos a episodios de taquicardia ventricular sostenida (TVS). Sin embargo, el fenotipo clínico y la evolución de la enfermedad son similares entre ambas poblaciones⁽⁵⁾.

El diagnóstico se basa en un score que integra alteraciones morfológicas y funcionales del VD, alteraciones en la despolarización y repolarización, sustitución fibroadiposa, arritmias ventriculares, antecedentes familiares y mutaciones genéticas específicas⁽⁶⁾. La presencia de ondas T invertidas en el electrocardiograma (ECG), la dispersión mecánica del ventrículo izquierdo y la actividad física de alta exigencia constituyen los factores de riesgo independientes de mayor importancia. Los sujetos que presentan estos tres elementos tienen un riesgo diez veces mayor de presentar un evento arritmico en los próximos dos años^(7,8). La colocación de un desfibrilador automático implantable (DAI) es el único tratamiento que

hasta la fecha ha demostrado reducir la mortalidad en la MAVD⁽²⁾. Otros tratamientos, como cambios en el estilo de vida, uso de medicamentos betabloqueantes o antiarrítmicos y ablación por radiofrecuencia han demostrado buenos resultados en disminuir la sintomatología, pero no la mortalidad^(2,9,10). Más de la mitad de los pacientes con desfibrilador han recibido descargas apropiadas durante un seguimiento a largo plazo^(2,9,11). Se expone este paciente con el objetivo de destacar su presentación y su grave pronóstico de no mediar las medidas terapéuticas adecuadas.

Observación clínica

Paciente de 12 años, sexo masculino. El padre fallece por muerte súbita a los 49 años. A los 7 años se constata arritmia bien tolerada durante el control pediátrico. Se deriva a cardiólogo. De la paraclínica se destaca:

ECG: ritmo sinusal de 80 cpm, onda P y Pr normal, PR 0,14 ms. Extrasístolia ventricular monomorfa frecuente con imagen de bloqueo de rama izquierda. Qtc 0,42 ms (figura 1).

Holter: frecuencia cardíaca promedio de 98 cpm. La frecuencia cardíaca mínima fue de 48 cpm y la máxima de 162 cpm. Episodios de taquicardia ventricular no sostenida de hasta diez latidos, 8.327 episodios de ectopías ventriculares monomorfas con imagen de bloqueo de rama izquierda. El paciente no refirió síntomas (figura 2).

Ergometría: presencia de taquicardia ventricular no sostenida. Extrasístoles que aparecen en reposo y al esfuerzo, pero que desaparecen al máximo esfuerzo. Se constata conducción por vía accesoria, intermitente y que también desaparece al máximo esfuerzo.

Ecocardiograma: ventrículo derecho levemente dilatado sin alteraciones parietales. FEVI 65%. Resto normal.

Resonancia nuclear magnética: VI de dimensiones normales. Función sistólica en límite inferior, sin alteraciones de la contractilidad. VD de dimensiones normales, aquinesia de la pared inferior con disfunción sistólica; FEVD 39%, sin zonas de disquinesia o aneurismas.

Con la paraclínica previa y dada la persistencia de la arritmia de origen ventricular, sin respuesta al tratamiento farmacológico, se decide la realización de estudio electrofisiológico que evidencia hipoquinesia inferior del VD. Se realiza ablación en zona trabeculada del tracto de salida del VD, identificada como el origen de las extrasístoles. Dada la persistencia de la arritmia, a pesar del procedimiento se decide la implantación de un cardiodesfibrilador a la edad de 9 años.

Actualmente mantiene tratamiento farmacológico con betabloqueantes, manteniendo episodios aislados de extrasístoles ventriculares, aunque no ha presentado descargas del DAI.

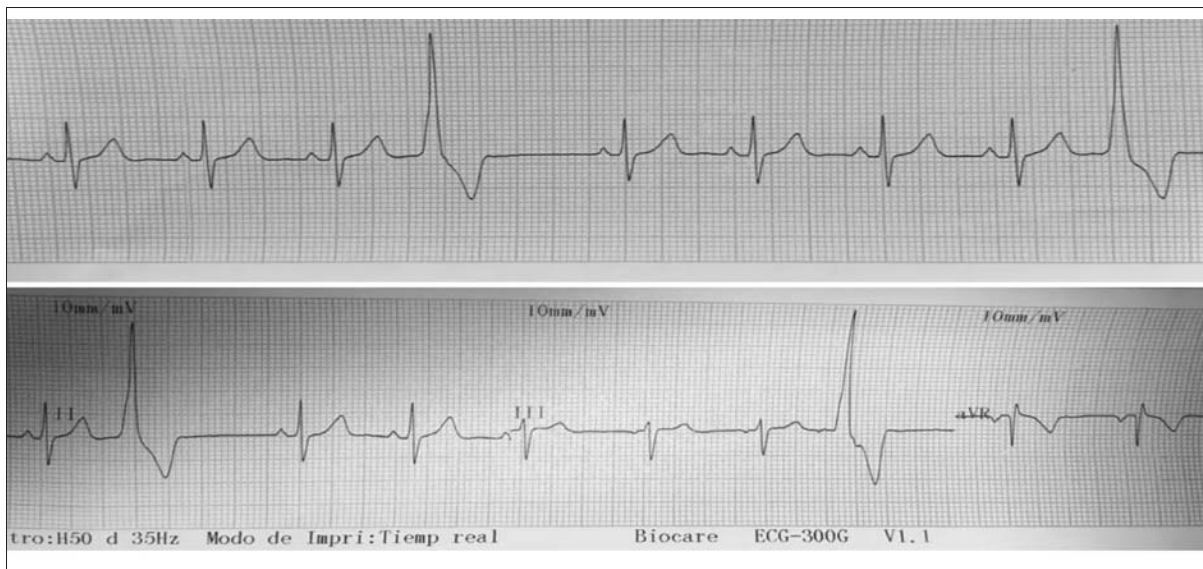


Figura 1. Extrasístoles ventriculares con imagen de bloqueo de rama izquierda en electrocardiograma.

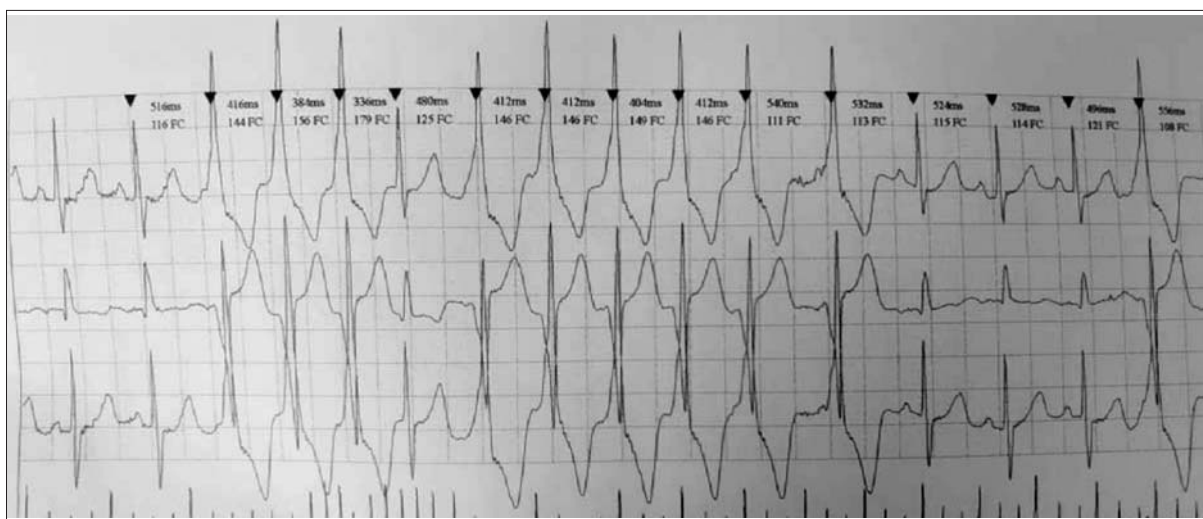


Figura 2. Monitorización Holter en donde se evidencian episodios de TVNS de hasta diez latidos. Vuelve a ritmo sinusal.

Discusión

La literatura reporta que la enfermedad debuta habitualmente en pacientes de mayor edad que el de nuestro caso⁽¹²⁾. La incidencia reportada es de 1,01 cada 100.000 habitantes al año entre los 15 a 19 años, siendo muy rara su aparición antes de los 10 años⁽¹³⁾.

El padre de nuestro paciente falleció de MS antes de los 50 años. Se ha reportado que hasta un tercio de los familiares de primera línea desarrollan MAVD y que hermanos presentan un riesgo incluso mayor, por lo que de-

ben ser estudiados⁽¹⁴⁾. Durante la realización de este trabajo, el hermano mayor fue referido para estudio.

Se utilizó para el diagnóstico en nuestro paciente los criterios establecidos por la Task Force 2010⁽⁴⁾. Su sensibilidad en niños no ha sido demostrada. Sin embargo, ciertos elementos, como la remodelación apical y la disminución de la tensión longitudinal del VD, han demostrado mayor asociación con la MAVD en pacientes jóvenes⁽⁵⁾. Se recomiendan además la utilización de técnicas de identificación génica para evitar la implantación innecesaria de un desfibrilador^(15,16).

El diagnóstico imagenológico está basado en la demostración de alteraciones morfológicas (aneurismas) o alteraciones funcionales, aquinesia, disquinesia o asincronía de la pared. Esto traduce la presencia de sustitución fibroadiposa del miocardio⁽³⁾. En nuestro paciente se constató mediante ecografía y resonancia nuclear magnética (RNM) que el VD estaba levemente dilatado y presentaba aquinesia de la pared inferior. La interpretación de los resultados de la RNM, más sensible que la ecografía, es altamente dependiente del observador y requiere un adecuado entrenamiento^(13,17,18).

No se realizó biopsia de miocardio. Si bien la comprobación histológica de degeneración fibroadiposa miocárdica es considerada *gold standard* en el diagnóstico, la biopsia endocárdica es poco sensible en esta patología, en parte debido a la afectación miocárdica irregular y a la falta de alteraciones en etapas tempranas de la enfermedad, aun cuando ésta ya es sintomática y suponga un riesgo de MS⁽¹⁹⁾.

En nuestro paciente la enfermedad rápidamente mostró su carácter progresivo. A pesar de recibir tratamiento con múltiples fármacos (betabloqueantes y antiarrítmicos) se constató un aumento de extrasístoles y episodios de TVNS. Múltiples estudios reportan que la presencia de dichos fenómenos constituye un factor de riesgo para el desarrollo de taquicardia ventricular y MS. No existe evidencia que demuestre reducción en la mortalidad con tratamiento farmacológico en la MAVD, sin embargo, eliminar o disminuir la frecuencia de arritmias y la acción simpática sobre el corazón podría ser teóricamente útil en estos pacientes^(20,21).

Esto también contribuyó a la alta sospecha de esta enfermedad, por lo que se decidió realizar un estudio electrofisiológico con ablación. El procedimiento involucra la identificación del circuito de reentrada mediante estimulación, y su ablación utilizando calor por radiofrecuencia. El procedimiento produjo una leve mejoría transitoria, sin embargo, no logró eliminar la arritmia, lo que define el riesgo mantenido de MS. La literatura evidencia que la naturaleza progresiva, difusa e irregular de la enfermedad hace que existan altas tasas de recurrencia⁽²²⁾.

La ablación por radiofrecuencia no reduce la mortalidad en la MAVD, sin embargo, provoca una disminución en la actividad arritmogénica y por lo tanto menor dependencia de tratamiento farmacológico⁽¹⁰⁾.

El advenimiento de técnicas como el mapeo tridimensional del endocardio y epicardio ha permitido el desarrollo de técnicas con mejores resultados. Incluso algunos trabajos muestran que dichos procedimientos podrían eliminar la arritmia de manera permanente⁽²³⁾.

Se decidió, dada la clara progresión de la enfermedad y la poca o nula respuesta a los tratamientos instituidos, la colocación de un desfibrilador automático im-

plantable. Este es el único tratamiento que ha demostrado disminuir la mortalidad en la MAVD⁽¹⁰⁾. La intervención se realizó con éxito. Hasta la fecha el paciente no ha requerido descargas de desfibrilación o resincronización del dispositivo. Esto, sin duda, configura un elemento de buen pronóstico. Faltan estudios acerca del beneficio del DAI para la prevención de muerte súbita en la población pediátrica.

Nuestro paciente se mantuvo asintomático hasta el momento actual. La insuficiencia cardíaca es una manifestación tardía en esta patología. Se evitó, sin embargo, la actividad física extenuante, ya que podría acelerar la progresión de la enfermedad. Si bien no está claro el umbral seguro de actividad física, se desaconseja el deporte de tipo competitivo con excepción de aquellos de baja intensidad^(2,21). Evitar el sobrepeso y la hipertensión podría enlentecer la progresión de los síntomas, por lo que un abordaje higiénico dietético es fundamental.

Conclusiones

Si bien la MAVD es infrecuente en pediatría, la importancia de conocer esta patología radica en la posibilidad de mejorar el pronóstico en aquellos pacientes que se beneficien de un desfibrilador implantable. El pediatra debe tener un alto índice de sospecha, y en aquellos pacientes que sea necesario, realizar un abordaje en conjunto con el cardiólogo en vistas a un tratamiento y seguimiento efectivo.

Referencias bibliográficas

1. **Lee T, Hsu D, Kantor P, Towbin J, Ware S, Colan S, et al.** Pediatric Cardiomyopathies. *Circ Res* 2017; 121(7):855-73.
2. **Elias J, Tonet J, Frank R, Fontaine G.** Arrhythmogenic Right Ventricular Cardiomyopathy/Dysplasia (ARVC/D): what we have learned after 40 years of the diagnosis of this clinical entity. *Arq Bras Cardiol* 2019; 112(1):91-103.
3. **Gandjbakhch E, Redheuil A, Pousset F, Charron P, Frank R.** Clinical diagnosis, imaging, and genetics of arrhythmogenic right ventricular cardiomyopathy/dysplasia: JACC state-of-the-art review. *J Am Coll Cardiol* 2018; 72(7):784-804.
4. **Mazulla A, Moscatelli R, Chiesa P, García A.** Displasia arritmogénica de ventrículo derecho. *Arch Pediatr Urug* 2005; 76(4):312-8.
5. **Te Riele A, James C, Sawant A, Bhonsale A, Groeneweg J, Mast T, et al.** Arrhythmogenic right ventricular dysplasia/cardiomyopathy in the pediatric population: clinical characterization and comparison with adult-onset disease. *JACC Clin Electrophysiol* 2015; 1(6):551-560.
6. **Marcus F, McKenna W, Sherrill D, Basso C, Bauce B, Bluemke D, et al.** Diagnosis of arrhythmogenic right ventricular cardiomyopathy/dysplasia: proposed modification of the task force criteria. *Circulation* 2010; 121(13):1533-41.
7. **Lie Ø, Rootwelt C, Dejgaard L, Leren I, Stokke M, Edvardsen T, et al.** Prediction of life-threatening ventricular

- arrhythmia in patients with arrhythmogenic cardiomyopathy: a primary prevention cohort study. *JACC Cardiovasc Imaging* 2018; 11(10):1377-86.
8. **Cadrin J, Bosman L, Nozza A, Wang W, Tadros R, Bhonsale A, et al.** A new prediction model for ventricular arrhythmias in arrhythmogenic right ventricular cardiomyopathy. *Eur Heart J* 2019; 40(23):1850-8.
 9. **Yin K, Ding L, Li Y, Hua W.** Long-term follow-up of arrhythmogenic right ventricular cardiomyopathy patients with an implantable cardioverter-defibrillator for prevention of sudden cardiac death. *Clin Cardiol* 2017; 40(4):216-21.
 10. **Santangeli P, Tung R, Xue Y, Chung F, Lin Y, Di Biase L, et al.** Outcomes of catheter ablation in arrhythmogenic right ventricular cardiomyopathy without background implantable cardioverter defibrillator therapy: a multicenter international ventricular tachycardia registry. *JACC Clin Electrophysiol* 2019; 5(1):55-65.
 11. **Platonov P, Haugaa K, Bundgaard H, Svensson A, Gilljam T, Hansen J, et al.** Primary prevention of sudden cardiac death with implantable cardioverter-defibrillator therapy in patients with arrhythmogenic right ventricular cardiomyopathy. *Am J Cardiol* 2019; 123(7):1156-62.
 12. **Mazzanti A, Ng K, Faragli A, Maragna R, Chiodaroli E, Orphanou N, et al.** Arrhythmogenic right ventricular cardiomyopathy: clinical course and predictors of arrhythmic risk. *J Am Coll Cardiol* 2016; 68(23):2540-50.
 13. **Fernández C, Quezada K.** Miocardiopatía arritmogénica del ventrículo derecho: particularidades del enfrentamiento diagnóstico en pediatría. *Rev Urug Cardiol* 2018; 33(3):360-73.
 14. **te Riele A, James C, Groeneweg J, Sawant A, Kammers K, Murray B, et al.** Approach to family screening in arrhythmogenic right ventricular dysplasia/cardiomyopathy. *Eur Heart J* 2016; 37(9):755-63.
 15. **Steinmetz M, Krause U, Lauerer P, Konietzschke F, Aguayo R, Ritter C, et al.** Diagnosing ARVC in pediatric patients applying the revised task force criteria: importance of imaging, 12-Lead ECG, and genetics. *Pediatr Cardiol* 2018; 39(6):1156-64.
 16. **Sharma A, Assis F, James C, Murray B, Tichnell C, Tandri H, et al.** Misdiagnosis of ARVC leading to inappropriate ICD implant and subsequent ICD removal - lessons learned. *J Cardiovasc Electrophysiol* 2019; 30(10):2020-6.
 17. **Tavano A, Maurel B, Gaubert J, Varoquaux A, Cassagneau P, Vidal V, et al.** MR imaging of arrhythmogenic right ventricular dysplasia: What the radiologist needs to know. *Diagn Interv Imaging* 2015; 96(5):449-60.
 18. **Pieles G, Grosse L, Hader M, Fatah M, Chungsomprasong P, Slorach C, et al.** Association of echocardiographic parameters of right ventricular remodeling and myocardial performance with modified task force criteria in adolescents with arrhythmogenic right ventricular cardiomyopathy. *Circ Cardiovasc Imaging* 2019; 12(4):e007693.
 19. **Asimaki A, Saffitz J.** The role of endomyocardial biopsy in ARVC: looking beyond histology in search of new diagnostic markers. *J Cardiovasc Electrophysiol* 2011; 22(1):111-7.
 20. **Idris A, Shah S, Park K.** Right ventricular dysplasia: management and treatment in light of current evidence. *J Community Hosp Intern Med Perspect* 2018; 8(3):101-6.
 21. **Calkins H, Corrado D, Marcus F.** Risk stratification in arrhythmogenic right ventricular cardiomyopathy. *Circulation* 2017; 136(21):2068-82.
 22. **Romero J, Grushko M, Briceño D, Natale A, Di Biase L.** Radiofrequency Ablation in Arrhythmogenic Right Ventricular Cardiomyopathy (ARVC). *Curr Cardiol Rep* 2017; 19(9):82.
 23. **Romero J, Cerrud R, Di Biase L, Díaz J, Alviz I, Gruppiso V, et al.** Combined endocardial-epicardial versus endocardial catheter ablation alone for ventricular tachycardia in structural heart disease: a systematic review and meta-analysis. *JACC Clin Electrophysiol* 2019; 5(1):13-24.

Correspondencia: Dr. Joaquín Pérez.
Correo electrónico: joacop.18@gmail.com

Todos los autores declaran haber colaborado en forma significativa.

Joaquín Pérez ORCID 0000-0001-9654-5934, Lucía Maurente ORCID 0000-0002-7298-2010, Bettina Pérez ORCID 0000-0002-0846-3320, Silvia Koziol ORCID 0000-0001-8173-7204, Carina Ferreira ORCID 0000-0002-5240-3130, Maite Arana ORCID 0000-0001-5838-1887, Anabella Santoro ORCID 0000-0003-1761-0211, Diego Abdala ORCID 0000-0002-5345-209X